

# Die akute skrotum

**Definisie:** 'n Toestand gekenmerk deur erge pyn, swelling en eritem van die skrotum.

**Praktiese Benadering.** Die akute skrotum kan 'n baie moeilike diagnostiese probleem skep as dit nie sistematies en logies benader word nie. Weens sy ligging is dit egter een van die maklikste organe om te ondersoek omdat die hele orgaan rondom betas en deurlig kan word.

I Die eerste aspek van belang in die benadering is die **geskiedenis** van die toestand en veral die volgende punte:-

- (a) Aanvang — skielik of geleidelik.
- (b) Simptome van voorafgaande infeksie — uretrale afskeiding, prostatitis ens.
- (c) Trauma
- (d) Ouderdom van pasiënt.

II Die **ondersoek**. Tensy die skrotale ondersoek anatomies benader word is daar 'n baie goeie kans dat iets oor die hoof gesien word. Die skrotum en sy inhoud kan in vyf anatomiese kompartemente verdeel word, naamlik:-

- (a) Die skrotale wand bestaande uit:
  - (i) Vel met sy haar, sweet en talgkier aanhangsels.
  - (ii) Spier.
  - (iii) Bloedvate.

- (b) 'n Potensiële ruimte tussen die tunica vaginalis en die tunica albuginea wat normaalweg 'n bietjie helder vog bevat.

- (c) Die testis.
- (d) Die epididymis.
- (e) Die testikulere string.

**Die differensiële diagnose** volg nou baie logies tydens die ondersoek as daar aan die anatomiese strukture gedink word.

- (a) **Die Skrotale wand.** Enige van die volgende toestande kan 'n

akute skrotum veroorsaak:

Sellulitis.

Abses.

Geinfekteerde talgkiese.

Gangreen (Idiopatische gangreen van Fournier).

Dit is 'n anaerobiese infeksie wat gepaard gaan met gasproduksie wat die gangreen gewoonlik voorafgaan. Soek dus spesifiek vir chirurgiese emfiseem lokaal by die skrotum en oor die anterior abdominale wand.

Idiopatische edeem van die skrotum — gewoonlik net by kinders gevind.

Allergiese reaksies.

Ekstrasasie van urine in die skrotum in.

Hematoom van die wand na trauma.

Hematoom van die wand na trauma.

- (b) **Die potensiële ruimte:** Die ruimte kan net vog bevat behalwe as daar 'n indirekte liesbreuk is, dus:-

Helder vog wat helder deurligbaar is — 'n Hidrokeele maar selfs 'n sogenoemde akute hidrokeele veroorsaak nie 'n akute skrotum nie.

Etter. Geinfekteerde hidrokeel of -iokeel. (Swakker of dowwer deruligbaar.)

Bloed. 'n Hematokeel. Dit beteken gewoonlik dat die testis met trauma geruptuur het en moet spoed geopereer word.

Limf - Chylocoele. Word gesien by Filariase maar is nooit 'n akute toestand nie.

- (c) **Die Testis**

Torsie van die appendix van die testis. Gewoonlik geleë by die bopool van die testis en gekenmerk deur die tipiese „Blue dot sign” waar die gangreneuse struktuur tje blou deur die skrotale wand deurskyn. Die toestand kan egter 'n klasiieke torsie van die testis presies naboots.

Infeksie. Orgitis gaan gewoonlik gepaard met epididymitis behalwe by pampoentjies orgitis waar die infeksie beperk is tot die testis in 80-90% van gevalle.

Orgitis kan onderverdeel word in:-

Non-Spesifiek — Bakterieel - E. coli, Klebsiella, Pseudomonas. Virus - Pampoentjies.

Spesifiek - Gonokokkaal, Sifilis, Leprose, Tuberkulose, Difetrie, Tifus, Amebiase, Bilharziase.

Traumaties — Orgitis kan volg op trauma — waarskynlik verklaar op 'n basis van verlaagde weerstand.

Pampoentjies orgitis kom feitlik uitsluitlik voor na puberteit. Dit begin 4-6 dae na die aanvang van die parotitis maar dit word soms gesien sonder dat daar 'n kliniese parotitis is.

Trauma. Dit sal 'n intrakapsellêre hematoom veroorsaak of 'n hematokeel as die tunica albuginea ruptuur.

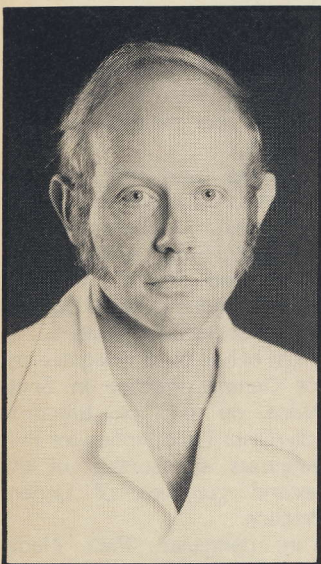
Testis Tumor. Hierdie toestand is baie gevoelig vir geringe trauma wat die pasiënt miskien nie eers van bewus is nie, of dit kan 'n spontane bloeding ondergaan. Hierdie toestand kan epididymo orgitis naboots en dit is 'n absolute beginsel dat enige epididymo orgitis wat voldoende behandel is vir 14 dae sonder respons, dan chirurgiese geëksploreer moet word om 'n testis tumor uit te skakel.

- (d) **Die Epididimis**

Torsie van die appendix of aanhangsels van die epididimis.

Infeksie. Behalwe vir Tuberkulose en die enkele gevalle van pampoentjies epididymitis volg dit altyd op 'n neerdalende infeksie langs die vas deferens. Oorsake dan soos by orgitis.

Tumore. (Ilters skaars — Adenomatiese tumor — 'n benigne



## DIE SKRYWER:

Dr. H.C. Mullan is in Pretoria gebore waar hy ook skoolgegaan het. Hy het sy M.B. Ch. B. graad op U.P. behaal in 1966. In 1967 en 1968 het hy sy huisdokterjaar en militêre diensplig voltooi. Vanaf die begin van 1969 tot einde Julie 1974 was hy in algemene praktyk in Pretoria. Daarna het hy 'n 5 jaar kursus in Urologie in Pretoria gedoen en die M. Med. (Urol) Pretoria en F.C.S./L.K.C. (Urol) S.A. behaal. Hy is tans in privaat praktyk as Uroloog in Pretoria.

# Die akute skrotum

tumor (99%) wat onwaarskynlik 'n akute probleem kan skep.

(e) Die Testikulere String (Spermatiese koord) Torsie van die testis. Dit word verdeel in:

Intravaginale torsie — Die gewone tipe wat gesien word. Die mesorchium is die deel van die tunica vaginalis wat gereflekteer is van die oppervlakte van die testis. Indien die mesorchium dan abnormaal lank is, of as die epididimis slegs by een pool aan die testis geanker is sal die testis dan relatief vry wees om binne die tunica vaginalis te beweeg en roteer.

Ekstravaginale torsie — Dit word veral gesien by klein kinders waar die hele pariëtale tunica vaginalis met sy testikulêre inhoud binne die skrotale weefsel roteer. Hier moet dan 'n los verbinding wees tussen die tunica vaginalis en die skrotum of tussen die tunica vaginalis en die lieskanaal soos gesien by testis non-descensis.

Indirekte liesbreuk. 'n Beklemde of gestranguleerde liesbreuk

moet altyd baie sterk oorweeg word by enige akute skrotum en moet uitgeskakel word.

Trombose van die Plexus Pampiniformis. Baie skaars. Gewoonlik gesien waar daar 'n varicocele teenwoordig is.

Die diagnose van meeste van die boegnoemde toestande is voor-die-hand-liggend. Die onderskeid tussen 'n torsie en 'n epididimo orgitis is dikwels egter baie moeilik en dit is van waarde om die belangrikste verskilpunte te tabuleer.

## Terapie I Epididimo orgitis

Bedrus  
Skrotale stut  
Antibiotika — Aminoglikosied en Ampicillin opgevolg deur Tetrasiklien en/of Cotrimoksasool.

## I Epididimo orgitis

Bedrus  
Skrotale stut  
Antibiotika — Aminoglikosied en Ampicillin opgevolg deur Tetrasiklien en/of Cotrimoksasool.

## II Torsie van die testis.

Terapie is chirurgies.

Die testis sal gangreneus word na 4 ure se totale strangulasie. Dikwels is die afsluiting egter

## TORSIE

		EP. ORGITIS
Ouderdom	Gewoonlik na puberteit.	Kinderjare en jong volwassenheid.
Aanvang	Geleidelik	Skielik
Voorafgaande prostatitis of urethritis	Ja	Nee
Posisie van epididimis	Normaal (postero-lateraal tot die testis)	Dikwels abnormaal
Posisie van testis	Normaal	Hoer as normaal a.g.v. verkorting van die koord en kremaster spasma.
Prehn se teken	Positief	Negatief
Angel se teken	Negatief	Positief
Testikulere string bokant die skrotum	Verdik en teer	Normaal
P.R.	Prostraat gewoonlik Doppler	Prostraat normaal
Doppler	Verhoogde vloei by aangetaste kant.	Verlaagde vloei
Radio isotoop skandering (T)	Normaal of verhoog.	Uitval

intermitterend volledig weens gedeeltelike detorsie met tye. Derhalwe kan daar nie gese word dat 'n testis nie meer lewensvatbaar is na 4, 6, 16 of 20 ure nie. Die operasie moet dus as 'n spoed prosedure gedoen word.

Die Operasie. Die skrotum word oopgemaak en die testis blootgele. Eerstens word die testis dan

losgedraai en vir 'n ruk dopgehou. Indien die kleur vinnig verbeter is die testis veilig en dit en die teenoorgestelde testis word gepeksseer. Indien die testis swart bly ten spyte van 'n warm klam depper kan 'n klein insisie in die tunica albugines gemaak word. As daar dan geen rooi bloeding plaasvind nie moet die testis dan verwyder word.

Sodium Cromoglycate B.P. 20 mg/Isoprenaline Sulphate B.P. 0,1 mg Reg. No. L/10.2.2/118 Lomudal Compound S2

## Asthmatic Bronchitis A Penetrating Problem in the Lungs...

In overcoming the problem of 'hard-to-treat' asthmatic bronchitis you can now prescribe Lomudal Compound.

A specially formulated combination of sodium cromoglycate and isoprenaline, Lomudal Compound provides your patients with two therapeutically active agents for better penetration at the site of action . . . the lungs.

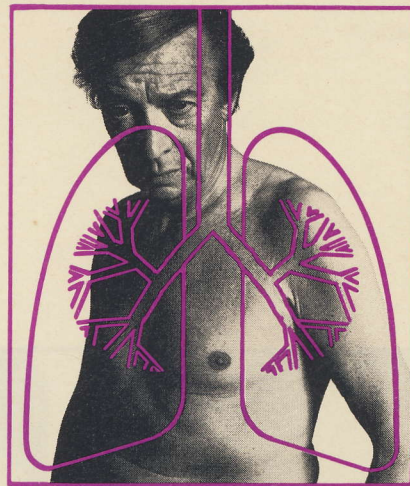
And, Lomudal Compound offers an excellent overall patient response (80%)<sup>1</sup>, a high level of acceptance and a possible reduction in the use of concomitant bronchodilators and steroids.<sup>1</sup>

Dosage is simply:

Lomudal Compound

One capsule four times daily, administered by means of the Spinhaler®

For further information circle No 5.



In asthmatic bronchitis  
**Lomudal® Compound**  
effective protection through effective penetration

Full prescribing information is available on request.

**FISONS** Fisons Pharmaceuticals (Pty) Ltd.,  
Old Pretoria Road, 1624 Chloorkop.  
® Registered Trademark

Reference 1. Gillard, C., et al, *Jnl. Pharmaco. Ther.*, (1978), Vol. 1, 3, 78.  
F7398