

GORDELROOS GEVALLESTUDIE

K O M P E T I S I E

Zovirax : Ja of Nee?

Potchefstroom was op 11 Oktober 1993 midde-in 'n gastro-enteritis- én 'n waterpokkie-epidemie toe 'n 87-jarige biochemikus telefonies 'n voorskrif versoek vir sy erg brandende "Allergie". Hy het aanvanklik, twee dae vroeër, 'n enkele rooi area op sy bobeen ontdek, en dit as 'n spinnekopbyt beskou. Die "bytplekke" het egter vermenigvuldig en weens die intense pyn, koors en progressiewe swakheid kon hy naderhand beswaarlik staan.

By kliniese ondersoek die middag presenteer die man met uitgesproke Herpes Zoster-vesikels en eritemateuse vel wat die L4 dermatoom oor die linker sakrale, gluteale en mediale dy betrek. Teer lieskliere en enkele ventrikulêre ekstrasistole is al wat gevind kon word by die bejaarde man wat kan spog met 'n vlymskerp verstand en 'n vlekkelose mediese geskiedenis, sonder enige noemenswaardige vorige medikasie. Hy het wel voorheen waterpokkies gehad, maar geen bekende onlangse blootstelling nie.

Ons was nou by Dag 3: niesteenstaande die feit dat my arme pasiënt nie 'n mediese fonds het (of ooit nodig gehad het nie), kon ek hom op grond van my vorige ondervinding met Zovirax maklik oortuig om tog die Zovirax 800 mg 5 x pd x 7 dae te gebruik. Sy apteek het, omdat hulle voorraad min was, die laaste 2 dae se Zovirax in vloeistofvorm verskaf. Gedagtig aan sy hoë ouderdom, en die daarmee gepaardgaande hoër frekwensie van post-herpetiese neuralgie, is Meticorten in afnemende doserings oor

die eerste 6 dae bygevoeg. Voltaren 75 mg stat IMI en Myprodol is vir pynverligting voorgeskryf. Die pasiënt is 'n ywerige student van sy siekte en het daaglik alles noukeurig aangeteken.

Dag 4: Kleiner trossies vesikels versprei anterior langs die been af tot op die enkel. 'n Brandsensasie is allesoorheersend. Die wonde word met Dettol afgewas.

Dag 5: Die groter vesikels ulseer. Een kleinerige area vertoon hemorragiese vesikels. 'n Geweldige brand kom sporadies voor en bedaar na 'n paar minute. "Dit voel of iets oopbreek met vloeistof wat daaruit loop maar by nadere ondersoek is daar geen vog nie."

Dag 8: Geen verdere vesikels het gevorm nie. Steeds die hewige brandpyn. Geen nuwe-effekte van die medisyne nie.

Dag 10: Die Zovirax-vloeistof word van hierdie dag af geneem. "Dit voel of die hele area seer is en die brandpyn duur nog gereeld vir minute lank."

Dag 11: 'n Beduidende vermindering van pyn! "Hoekom het ek nie die vloeistof van die begin af gedrink nie?!"

Dag 21: Die pasiënt beweeg gereeld "om die been te versterk". Die pyn bly vir plus minus 1 uur weg en "daarna dryf dit hom weer bed toe". Geen motoriese aantasting by ondersoek nie.

Week 4 tot 7: " 'n Stryd teen brand en pyn." Verskeie pynstillers, onder andere Myprodol, Stopayne, ens word gereeld gebruik. Die groterwordende rowe veroorsaak baie ongerief en allerlei salwe word deur my pasiënt beproef: Skin-Calm, Vaseline, visolie, Betadine. Epizone A laat die rowe "handevol" loskom en herstel die vel nou vinnig. Met die verdwyning van die rowe het die siekte draagliker geword. Die brandgevoelens kom wel nog soms voor.

Drie maande na die aanvang vertoon die been tientalle donker letsels en is die enigste simptome nou die mate van sensasieverlies in die betrokke gebied. Die pyn het genadiglik verdwyn.

Waarneming: Herpes Zoster het hierdie bepaalde pasiënt se lewe wesenlik beïnvloed en ons is dankbaar vir die langsame maar tog duidelike beter-skap. Retrospektiewelik sou ons Zovirax weer aangegryp het.

Indien ek enigszins getwyfel het, is ek voorwaar bekeer.

'n 57-jarige dame het my geraadpleeg oor 'n baie pynlike linkerheup wat haar alreeds twee weke lank slapeloosheid besorg het. Benewens haar twee osteoartritiese knieë was daar geen noemenswaardige geskiedenis of kliniese tekens te vinde nie. Sy het reeds waterpokkies gehad maar was wel ook blootgestel tydens die waterpokkie-epidemie. 'n Groot vraagteken het gehang oor die diagnose van "senuweewortelbeklemming". Veral met die feitlik normale rug-X-fotos. Voltaren is nietemin voorgeskryf – sonder sukses. Intendeel, die pyn het vererger en 'n week later het "galbulte" op die vel verskyn. Min pasiënte is deesdae so lojaal om 'n paar dae te wag vir 'n afspraak en ek was bevoorreg om 4 dae na aanvang van die velletsels die ietwat laat diagnose van Herpes Zoster te maak. Nuwe vesikels het nog steeds verskyn oor die L1/2 dermatoom aan die linkerlies en bobeenaarea.

Alhoewel ons Dag 4 reeds bereik het, was daar steeds hewige pyn asook vars vesikels. Zovirax 800 mg 5 x pd x 7 dae is voorgeskryf.

"Dokter, ek sal nou enigiets betaal om gesond te word!" Myprodol is weereens vir pynverligting verskaf.

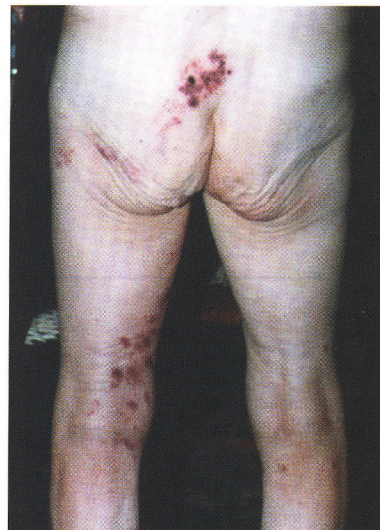Drie dae later, Dag 7, het die vesikels reeds geulsereer en bykans geen pyn is meer ondervind nie. Op Dag 14 was die letsels genees.

Gevolgtrekking:

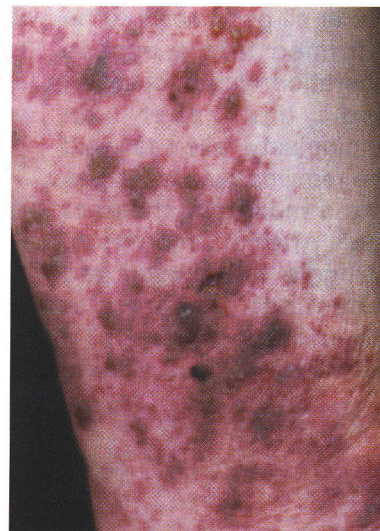
Sal ek self Zovirax gebruik vir Herpes Zoster? Dis 'n retoriese vraag.

Dr A Vermooten
 MBChB(Pret) M Prax Med (Pret)
 Sanlampark, Potchefstroom

L4 distribusie



*Dag 5.
 Makulopapules,
 omringende
 eriteem,
 dunwandige
 vesikels,
 geumbilikeerde
 vesikels, een
 hemorragiese letsel
 en een vroeë kors.
 Die trosvormige
 letsels is rofweg in
 vertikale lyne
 gerangskik.*



*Dag 15. Duidelike
 ulkus en kors-for-
 masies.*

